

Notiziario A.S.A.M.I.

Presidente: Prof. R. Cattaneo
Segretario: Dr. M.A. Catagni

Bollettino quadrimestrale a cura dei Soci
ASAMI

ASSOCIAZIONE PER LO STUDIO E
APPLICAZIONE DEL METODO DI ILIZAROV

Redazione: Maurizio A. Catagni - Lecco
Via Carlo Cattaneo 42/h, Tel. 0341-364662 - Fax 0341-630630
<http://www.fixtool.com/asami>
E-mail: asami.lecco@fixtool.com

Si ricorda che il notiziario ASAMI, rappresenta un contenitore a disposizione dei soci, per l'esposizione di nuove idee o la descrizione di casi clinici interessanti ma, soprattutto, didattici per tutti noi. Chi desidera inviare il proprio contributo, deve spedire il lavoro completo, con disegni e fotografie ed eventualmente un dischetto del testo (WORD per Windows), alla redazione.

VITA DELL'ASSOCIAZIONE

Caro Socio,

Il 26 settembre 1997 si è riunito in Milano il Consiglio Direttivo dell'ASAMI eletto nell'Assemblea tenutasi in occasione del Corso di S. Margherita Ligure e composto da Boero, Cattaneo, Catagni, Lombari, Marini e Origo. Il Consiglio all'unanimità ha eletto Presidente Cattaneo, Segretario - Tesoriere Catagni, Vice - Presidente Boero.

Il Presidente ha aggiornato il Consiglio circa i programmi scientifici della ASAMI Internazionale:

I° Congresso Internazionale a New Orleans il 16-17 Marzo 1998,

Giornata ASAMI Internazionale al Congresso SICOT 99 Sydney, 18-23 Aprile 1999.

Il Consiglio, visto il favorevole parere espresso dall'Assemblea al Corso di S.ta Margherita, ha deciso di indire un referendum tra i Soci circa l'allargamento della ragione sociale dell'ASAMI a tutta la fissazione esterna. Crediamo che la grande intuizione di Ilizarov della osteogenesi distrazionale va al di là dello strumento di fissazione e renderemmo un torto alle premesse biologiche del pensiero ilizaroviano se volessimo ridurre il suo metodo allo strumento. Il fissatore circolare rimane comunque di gran lunga il più idoneo a raggiungere i traguardi di osteogenesi curativa cui tendiamo.

Troverete qui unita una scheda (da rinviare alla

Segreteria ASAMI) per esprimere il vostro parere sulla nuova denominazione della nostra Associazione che risulterebbe: "Associazione per lo Studio e l'Applicazione del Metodo di Ilizarov e Fissatori Esterni (ASAMI e Fissatori Esterni). Il Consiglio ha poi deciso di tenere nell'Ottobre 1999 un Congresso congiunto con la Società Italiana di Ortopedia e Traumatologia Pediatrica a Bologna e ha incaricato il Presidente di concordare i temi con Valdisserri che sarà il Presidente del Congresso SITOP-ASAMI.

Nuove ASAMI sono state fondate in Croazia, Bosnia-Erzegovina, Israele e Sud Est Asiatico (ASEAN ASAMI). Lo sviluppo mondiale della nostra idea associativa ha raggiunto livelli impensabili al momento in cui abbiamo iniziato il nostro lavoro nel lontano 1982.

Chi vuole partecipare al Congresso di New Orleans deve riservare la camera al Westin Canal Plaze Hotel, sede del Congresso, e vi invitiamo a farlo con sollecitudine per la limitazione delle stanze (fax 001-504-553 5085). Chi vuole inviare un abstract o poster per SICOT 99 deve riempire l'allegato Abstract Form originale e inviarlo al Presidente ASAMI a Lecco entro il 31 marzo 1998 che trasmetterà poi il tutto a Sydney entro il 30 Aprile 1998.

Auguriamo a tutti voi e alle vostre famiglie Buon Natale e buon lavoro!

Il Presidente : R. Cattaneo

Il Segretario: M. A. Catagni

Indicazioni anatomiche per l'inserzione di fili e fiches (Maurizio A. Catagni)

Introduzione

La tecnica di Ilizarov originale prevede la connessione tra l'apparato esterno circolare e l'osso, mediante fili di Kirchener del diametro di 1,5-1,8 mm, tensionati adeguatamente.

Tale metodo richiede una ottima conoscenza anatomico dei vari segmenti, per evitare di trafiggere le strutture nobili vascolo nervose. Se ciò non è particolarmente difficile in pazienti di taglia normale e con anatomia topografica normale, diventa più difficile allorché ci si trovi di fronte a segmenti che presentano fratture o sequele, ove la normale anatomia può essere stata sconvolta oppure in casi di deformità congenite ove non esistono i normali rapporti tra osso e strutture molli circostanti. In questi casi, con l'uso di fili, non sempre è possibile ottenere delle configurazioni stabili (fili incrociati tra di loro di 60-90°) ed anche facendo uso di fili con oliva contrapposti, si ha quasi sempre un piano ove l'anello è più debole; inoltre i fili con oliva producono rapidamente osteolisi e riassorbimento osseo nel punto ove esercitano la loro pressione, perdendo, quindi, rapidamente la stabilità iniziale.

Inoltre i fili, anche in caso evitino le struttura vascolo nervose, nel momento che vengono incrociati anche solo di un angolo di 60° tra di loro, trapassano ampiamente i vari gruppi muscolari, producendo irrigidimento delle articolazioni vicine, anche se inseriti nel modo ortodosso descritto dalla scuola di Kurgan (inserzione in flessione dell'articolazione nella faccia estensoria ed in estensione articolare nella faccia flessoria). Ci sono poi delle zone, tipo l'estremo prossimale del femore e dell'omero, ove la sola presenza dei fili e degli archi originali Russi produce una grave limitazione funzionale dell'anca e della spalla con grave compromissione all'esecuzione dei comuni atti della vita.

In fine, secondo la grande esperienza della scuola di Lecco e dello scrivente in particolare, sia per ragioni di dolore che per ragioni di "effetto trigger", e specialmente nel femore, i fili producono una inibizione della capacità del paziente alla contrazione muscolare e quindi al movimento attivo; ciò porta ad un rapido irrigidimento articolare ed alla necessità di lunghi periodi di FKT, sia durante che dopo il trattamento.

Ora, in Occidente, non era e non è possibile mantenere il paziente a lungo in ospedale per continua cura del tramite dei fili e per rieducazione motoria, per cui, si è dovuto modificare la configurazione di alcune part del fissatore di Ilizarov, contemporaneamente cambiando anche il tipo di connessione fissatore osso. Fin dal 1986,

dunque, si sono eliminati i fili all'estremo prossimale del femore, con l'introduzione di archi più piccoli (archi di Catagni - Cattaneo) e infissione di fiches coniche su piani diversi, così da produrre la così detta configurazione a delta, se vogliamo come già si faceva in alcuni fissatori monolaterali. La fissazione con fiches è stata poi applicata nell'anno successivo all'estremo prossimale di Omero, con grande vantaggio per i pazienti che, tra l'altro, potevano riposare meglio a letto e presentavamo una più ampia escursione articolare all'anca e alla spalla.

Nel 1989, poi, si è iniziato, sulla scia degli eccellenti risultati dei primi apparati ibridi, ad applicare le fiches anche a livello della tibia e dell'avambraccio.

Questa tendenza è stata esasperata in Nord America, ove, attualmente, alcuni chirurghi usano l'apparato di Ilizarov con fissazione solo con fiches. Secondo l'esperienza di Lecco, questa tendenza può essere giustificata a livello del femore, ove la rigidità di ginocchio è causa di molti problemi per i pazienti, ma anche, di ordine medico legale, per gli stessi chirurghi; mentre negli altri segmenti vale la pena di inserire ancora qualche filo che, in associazione con le fiches, produce una migliore connessione osso - apparato, con stabilità maggiore di un fissatore con sole fiches. Inoltre non bisogna dimenticare che un fissatore molto rigido, anche se ben gradito al paziente, non lo è all'osso che necessita una certa informazione di carico per poter reagire favorevolmente ai processi rigenerativi.

Qui di seguito vengono descritte le modalità più comuni di inserzione dei fili e delle fiches nel segmento femore e gamba, ovvero quelle standard che, normalmente, secondo l'esperienza di Lecco (ricordiamo attualmente più di 4.500 procedure), si applicano a più del 90% dei casi, lasciando libera, comunque, la fantasia ed il buon senso dei Chirurghi per applicazioni particolari ed eccezionali. Nel Prossimo Notiziario verranno descritte le modalità di inserzione di fili e fiches nell'Omero e Avambraccio.

Femore (fig.1)

La **sezione 1** (fig.2) è a livello della regione del gran trocantere ove, eccetto la fascia lata, non vi sono strutture nobili nella regione laterale e, pertanto, si possono tranquillamente inserire delle fiches, angolate tra di loro di circa 50-70°, avendo cura di controllare che, se, durante la flessione del ginocchio e dell'anca, vi sono delle resistenze opposte dalle fascie, quest'ultima va sezionate, sino a che il movimento appare libero da ogni tensione.

A livello inferiore, alla **sezione 2** (fig.3), le strutture a rischio sono ancora posteriori (nervo sciatico) e antero mediali (arteria e vena femorale), pertanto si possono inserire delle fiches in un arco di 90° da antero laterale sino a postero laterale; la fiche meglio posizionata in termini di tollerabilità da parte del paziente è, comunque, quella che passa attraverso il setto tra flessori ed estensori, evitando il quadricipite e la conseguente limitazione funzionale del ginocchio.

La **sezioni 3 e 4** (fig.4,5), più distali, presentano la

medesima struttura, ovvero lo sciatico è posteriore e l'arteria tende a portarsi medialmente, quindi l'inserzione di fiches laterali non preoccupa il chirurgo; in casi in cui sia necessario, si può inserire un filo da antero laterale a postero mediale, che, nella sezione 3 sarà posteriore all'arteria femorale, mentre nella sezione 4 sarà anteriore. Infatti l'arteria si avvolge attorno al femore e quindi, in casi di trasporto osseo, il chirurgo deve pensare in quattro dimensioni, ovvero trae nello spazio ed una nel tempo, prevedendo in anticipo il tragitto dei fili attraverso le parti molli, per evitare un successivo danneggiamento.

Nella **sezione 5** (fig.6), distale, si può tranquillamente inserire un filo trasverso, avendo cura di non inchiodare la fascia lata con conseguente immobilizzazione del ginocchio; se ciò non risulta possibile, non bisogna esitare nell'incidere la fascia, liberando il filo e recuperando il movimento del ginocchio. Le fiches verranno inserite una da postero laterale ad antero mediale e la seconda da postero mediale ad antero laterale, e, di solito non interferiscono con il movimento del ginoc-

fig.1

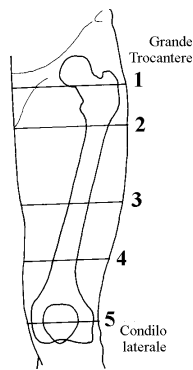


fig.2

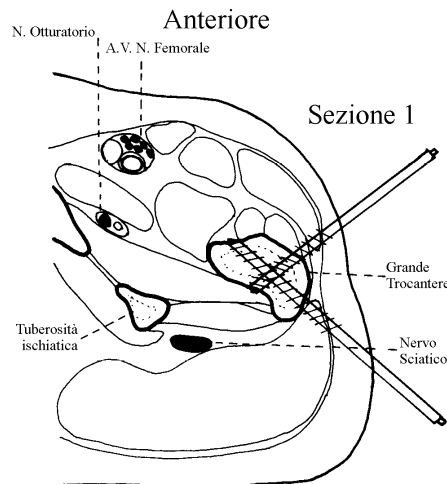


fig.3

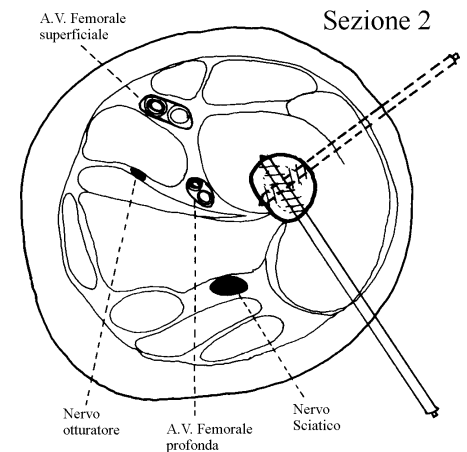


fig.4

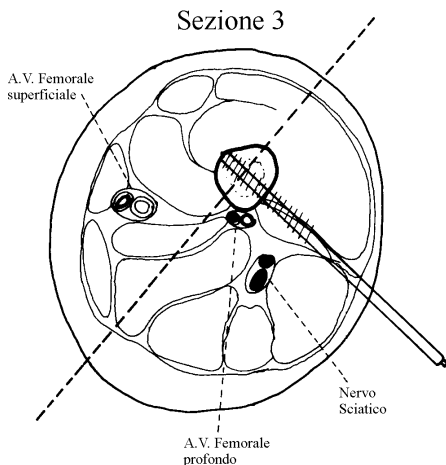


fig.5

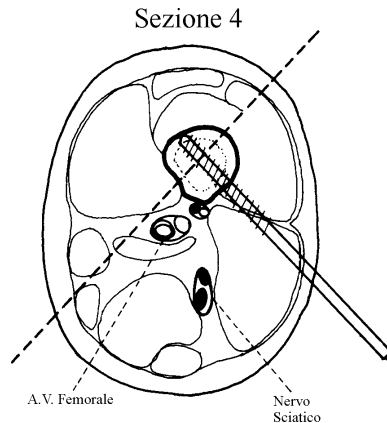
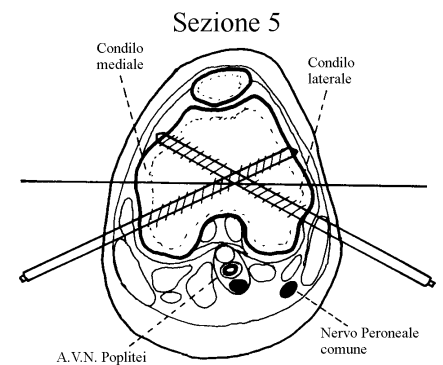


fig.6



Tibia (fig.7)

Nella regione prossimale, corrispondente alla **sezione 1** (fig.8), un filo può essere inserito trasverso ed una fide con direzione da antero mediale a postero laterale; una seconda fide può essere applicata perpendicolarmente alla faccia antero laterale della tibia. Tutti questi elementi sono sicuri, poiché non vi sono rischi di danneggiare strutture nobili e non interferiscono con i movimenti della pelle, mentre un eventuale filo che trapassi la testa peroneale, interferisce con la pelle nel movimento di flessione estensione del ginocchio. Pertanto è stato sostituito da una fide o da un filo di K del diametro di 2,5 o 3 mm che, inserito attraverso la testa peroneale e fuoriuscito dalla faccia anteriore della tibia, viene tagliato a livello della cute laterale e ritratto al di sotto delle parti molli, così da fissare il perone alla tibia, senza decubitare sulla pelle durante i movimenti del ginocchio.

Le **sezioni 2,3,4** (fig. 9,10,11), presentano simili condizioni anatomiche e la fissazione ideale è costituita da un filo inserito obliquamente da antero laterale a postero mediale, cercando di evitare di trapassare i muscoli della loggia posteriore che, trafitti dai fili, inducono

no dolore al movimento e quindi inibizione dello stesso. Attenzione anche al momento dell'inserzione, a livello più prossimale, allorché si corre il rischio di danneggiare un ramo del nervo peroneo profondo, con conseguente paresi o paralisi degli estensori della loggia antero laterale.

A livello della **sezione 5** (fig.12), date le condizioni anatomiche, si possono inserire dei fili angolati tra di loro anche di 90°. E si può anche inserire tranquillamente un filo trans-peroneo tibiale; in caso sia necessaria una maggior stabilità, si può inserire una fide con direzione da antero mediale a postero laterale.

Osservazione

Allorché ci si trovi nella necessità di inserire un filo in una regione a rischio, nulla vieta di procedere come per l'inserzione delle fides, ovvero praticando una piccola incisione cutanea, raggiungere per via smussa il piano osseo ed inserire il filo con l'aiuto di un protettore.

fig.7

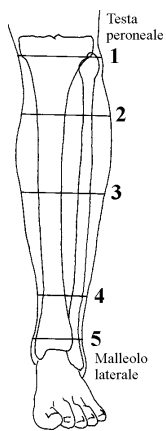


fig.8

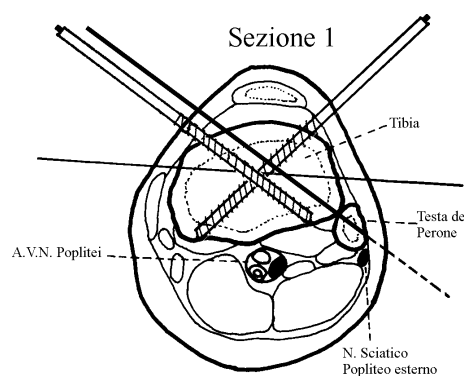


fig.9

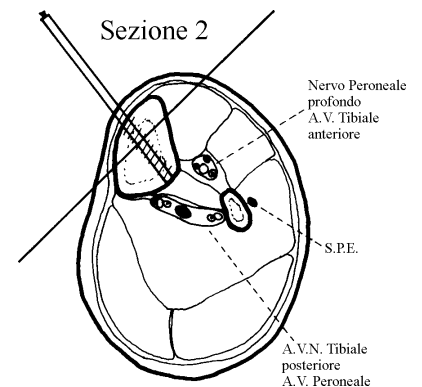


fig.10

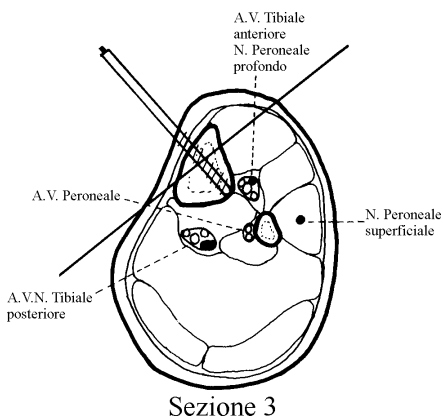


fig.11

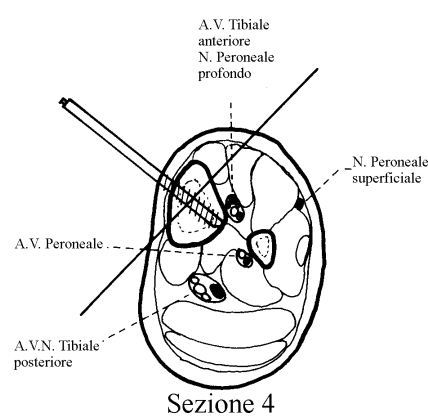


fig.12

